PREVENZIONE IN ODONTOSTOMATOLOGIA
DOTT. SAVERIO MAURO

Medico Chirurgo
Specialista in Odontostomatologia

ARGOMENTI DEL WEBINAR

- SCARSA IGIENE ORALE E SUE CONSEQUENZE
- MALOCCLUSIONI
- PATOLOGIE ORALI
- TRAUMATOLOGIA
- PRIMA VISITA
- NUOVE TECNOLOGIE

Batteri cromogeni in un bambino di 3 anni prima e dopo il trattamento professionale eseguito dall'igienista, con piena soddisfazione dei genitori, che hanno acconsentito con piacere alla pubblicazione di queste immagini

IGIENE ORALE

CONSEQUENZE SCARSA IGIENE ORALE

Carie e sue complicanze
gengiviti
parodontiti
alitosi

PARODONTITE
Il caso presenta perdita di attacco, riassorbimento osseo alveolare e tasche parodontali.

PATOLOGIA CARIOSA

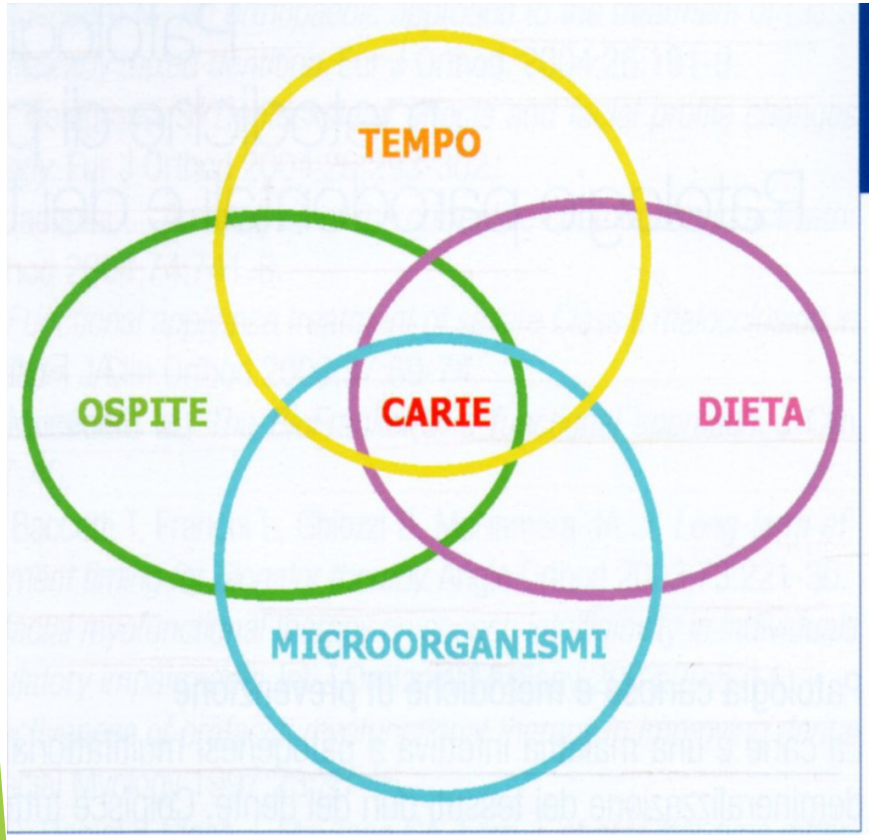

La carie è una malattia infettiva a patogenesi multifattoriale caratterizzata dalla demineralizzazione dei tessuti duri dei denti per la produzione di acidi da parte dei batteri

Prime carie 4-6 anni

Prevalenza a 6 anni 30%

PATOLOGIA CARIOSA

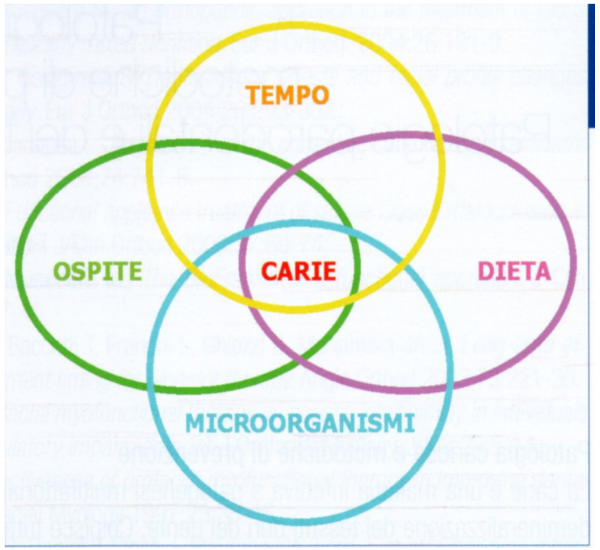

Ospite –

Fattori favorenti

predisposizione genetica – struttura dello smalto

patologie sistemiche – riducono difese, alterazioni della saliva

anomalie di struttura dello smalto – debolezza intrinseca

Fattori protettivi – flusso salivare
enzimi salivari
potere tampone - pH salivare

PATOLOGIA CARIOSA

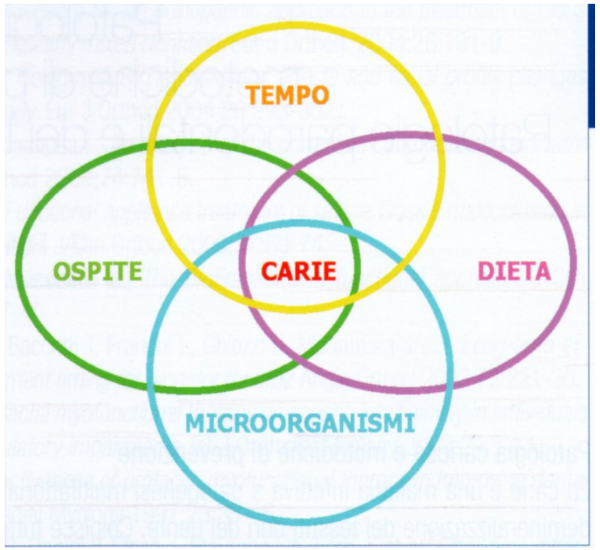

Microorganismi

Streptococcus mutans

Lattobacilli

- contagio dalla madre e dai familiari

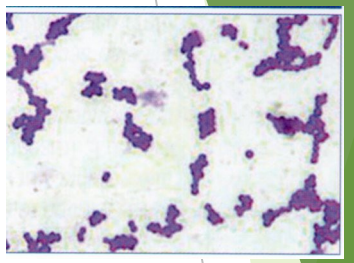

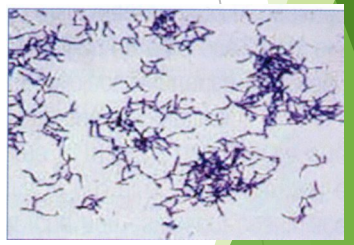

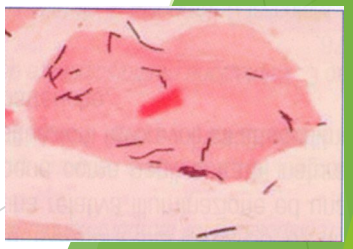

PATOLOGIA CARIOSA

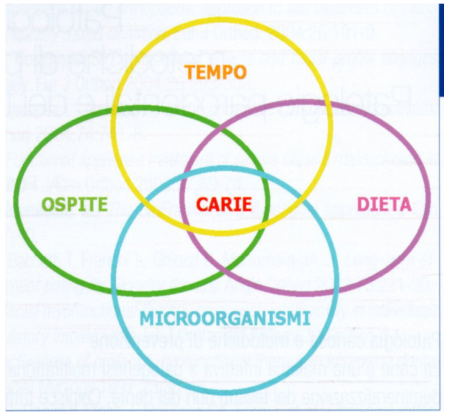

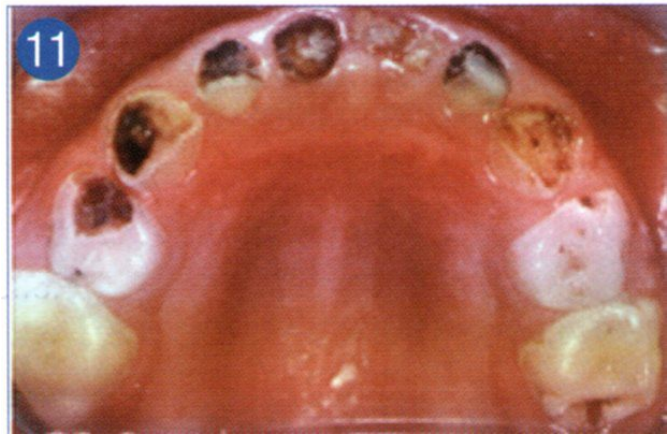

Dieta –

carboidrati – il saccarosio è il più cariogeno

carie rampante da biberon

frequenza dei pasti, consistenza e composizione dei cibi

PATOLOGIA CARIOSA

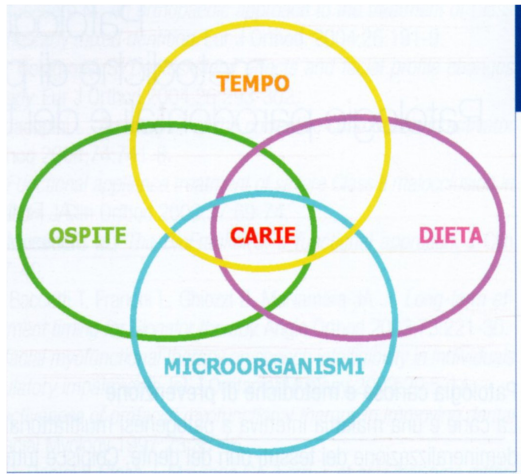

Tempo -

permanenza della placca batterica

spazzolamento dei denti

assunzione di cibi

assunzione di fluoruri

PATOLOGIA CARIOSA

Complicanze della carie

Distruzione del dente – devitalizzazione, ricostruzione con perno, incapsulamento del dente

Perdita del dente – spostamento dei denti, estrusione dei denti antagonisti, ortodonzia, sostituzione del dente con ponte o impianto endo-osseo

PATOLOGIA CARIOSA

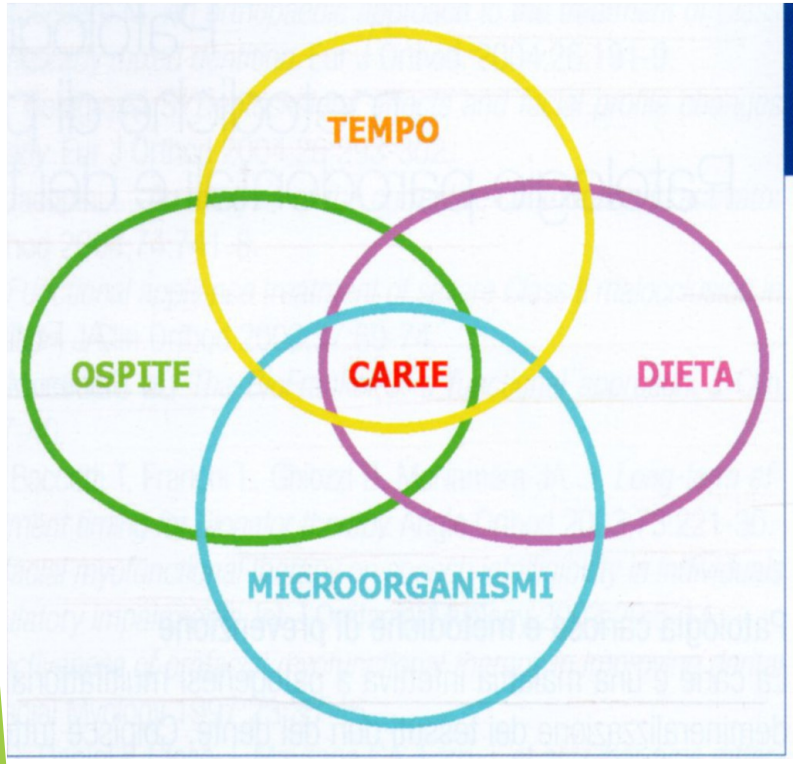

PREVENZIONE DELLA CARIE E SUE CONSEQUENZE

- Spazzolamento dei denti e prodotti ausiliari
- Abitudini alimentari
- Fluoro profilassi
- Sigillatura dei solchi

PATOLOGIA CARIOSA

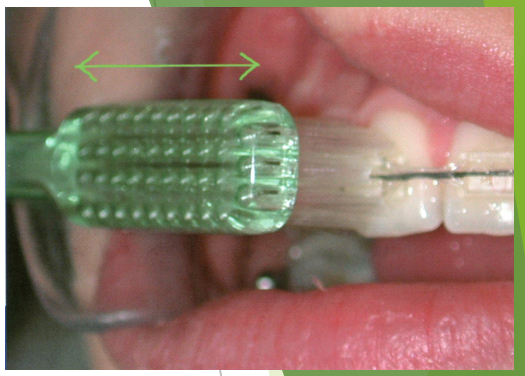

PREVENZIONE DELLA CARIE –

spazzolarsi i denti per **ridurre al massimo la placca batterica**

fino a 12 mesi garza umida

dopo 12 mesi spazzolino morbido, dentifricio non fluorato

dopo i 3 anni dentifricio fluorato specifico per bambini

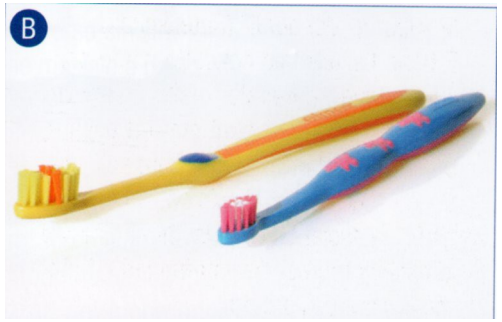

IGIENE ORALE

TIPI DI SPAZZOLINI

forme diverse
durezza – morbido, medio, duro
elettrico

IGIENE ORALE

TECNICHE DI SPAZZOLAMENTO

- tecnica rotatoria – Stillman modificato
- tecnica verticale
- tecnica orizzontale
- tecnica a rullo
- metodo di Bass modificato
  - importano i risultati
- OBIETTIVO – pulire ogni dente a 360°

IGIENE ORALE

PRODOTTI AUSILIARI

Compresse e gocce rivelatrici di placca

spazzolino monociuffo

spazzolino intrasulculare

spazzolino interdentale

superfloss

(filo interdentale)

IGIENE ORALE

PRODOTTI AUSILIARI

pastiglie rivelatrici di placca

spazzolino monociuffo

spazzolino intrasulculare

spazzolino interdentale

superfloss

(filo interdentale)

PATOLOGIA CARIOSA

PREVENZIONE DELLA CARIE

ATTENZIONI ALLE CATTIVE ABITUDINI ALIMENTARI –

non far addormentare il bambino con biberon contenenti liquidi zuccherati

eliminare l'uso del biberon dai 14 mesi in poi

evitare l'assunzione prolungata di bevande zuccherate e succhi di frutta con il poppatoio

non usare succhiotti intrisi di miele o zucchero

ridurre la frequenza di introduzione degli zuccheri

pulire i denti dopo l'assunzione di cibi e di sciroppi zuccherati

PATOLOGIA CARIOSA

PREVENZIONE DELLA CARIE

FLUOROPROFILASSI -

dentifricio fluorato dopo i 3 anni

gocce o compresse di fluoro a seconda del contenuto di F nell'acqua assunta
- 60% meno carie – 80% se fin dalla nascita per almeno 260 giorni l'anno

fluoro-profilassi topica – ogni 6 mesi

PATOLOGIA CARIOSA

AZIONI DEL FLUORO

Azione sistemica - Viene assorbito nello stomaco, si deposita nelle ossa e l'eccesso viene espulso con le urine, saliva, feci ecc… Viene integrato nello smalto dei denti rinforzandolo

Azioni Anticarie locale – sostituisce ione OH- con F- formando fluorapatite nello smalto che è più resistenti agli acidi

la calcificazione e decalcificazione superficiale è continua quindi l'applicazione locale ha una grande efficacia

ha una azione tossica inibitoria sui batteri

PATOLOGIA CARIOSA

PREVENZIONE DELLA CARIE

Fluoro profilassi in studio

IGIENE ORALE

SIGILLATURA DEI SOLCHI

controverso – utile se ben fatto

ARGOMENTI DEL WEBINAR

- SCARSA IGIENE ORALE E SUE CONSEQUENZE
- MALOCCLUSIONI
- PATOLOGIE ORALI
- TRAUMATOLOGIA
- PRIMA VISITA

Sviluppo fisiologico delle arcate

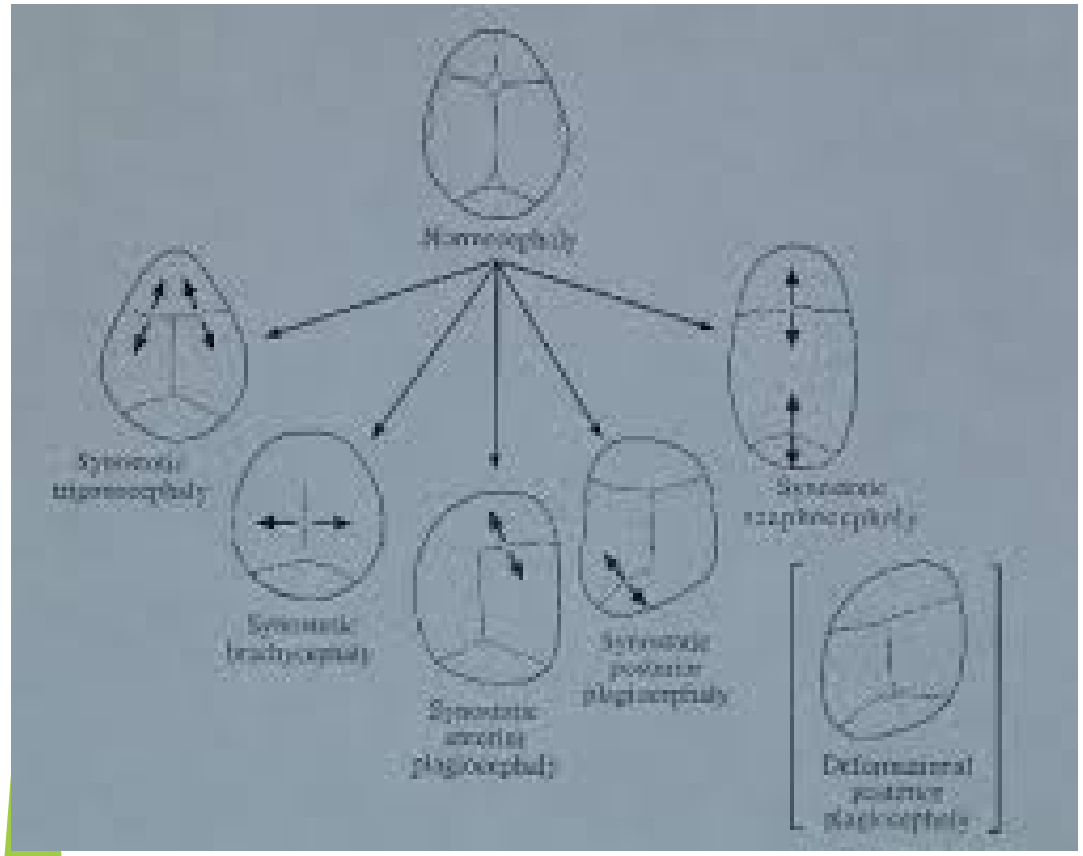

La crescita è un processo multifattoriale:

genetica
neurologica
ormonale

Centri di ossificazione sono a contatto fra di loro a livello delle suture

La mandibola termina la crescita 2 anni dopo la fine della crescita staturale

La crescita del mascellare superiore termina 12-24 mesi prima della mandibola.

Sviluppo fisiologico delle arcate

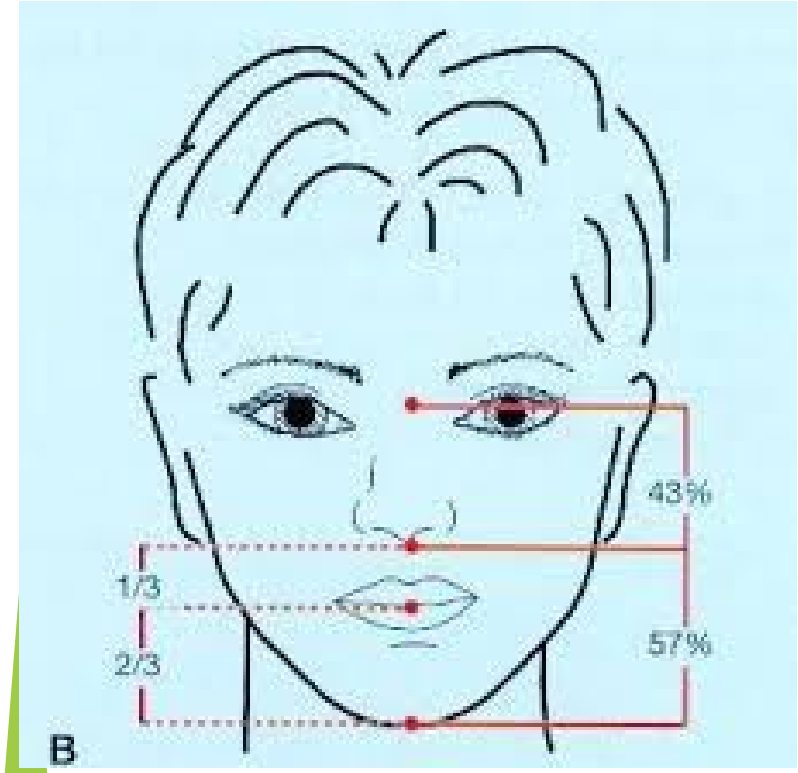

Sviluppo «NORMALE»

Buone proporzioni verticali, sagittali, trasversali

Buon equilibrio tra i muscoli e l'occlusione

Occlusione ideale: linee mediane coincidenti rapporti canini e molari di I classe

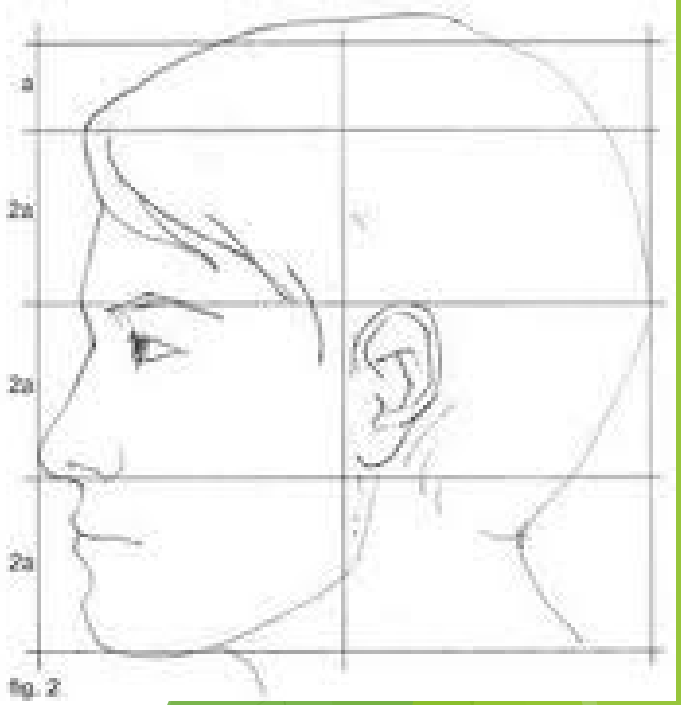

Sviluppo fisiologico delle arcate

Occlusione fisiologica: I classe di Angle

I canini e molari superiori sono mezzo dente indietro rispetto ai denti antagonisti

Sviluppo fisiologico delle arcate

Denti decidui sono 10 per arcata

Eruzione denti decidui

Incisivi centrali	6 mesi
Incisivi laterali	12 mesi
Primi molaretti	18 mesi
Canini	24 mesi
Secondi molaretti	30 mesi

Sviluppo fisiologico delle arcate

Denti permanenti sono 18 per arcata

Eruzione denti permanenti

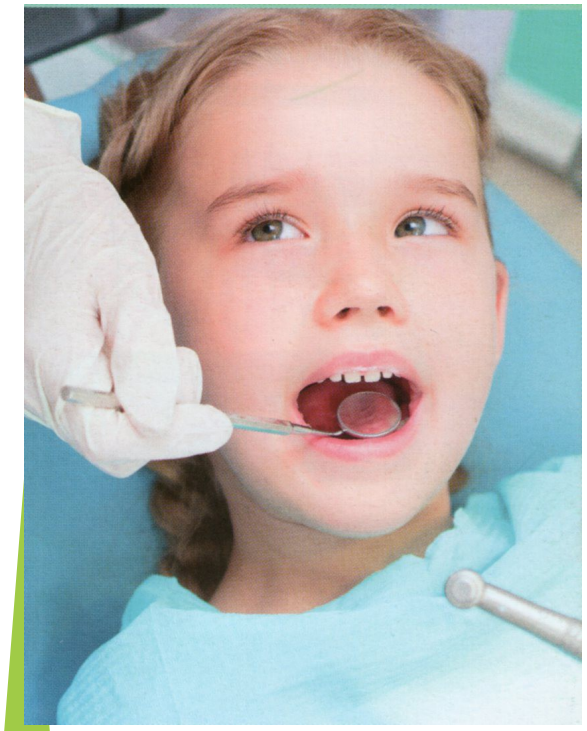

Incisivi centrali inferiori	6-7 anni
Primi molari inferiori	
Primi molari superiori	
Incisivi centrali superiori	7-8 anni
Incisivi laterali inferiori	
Incisivi laterali superiori	8-9 anni
Canini inferiori	10-11 anni
Primi premolari superiori	
Primi premolari inferiori	
Canini superiori	11-12 anni
Secondi premolari superiori	
Secondi premolari inferiori	
Secondi molari inferiori	12-13 anni
Secondi molari superiori	
Terzi molari inferiori	18 anni
Terzi molari superiori	

PATOLOGIA OCCLUSALE

Sviluppo scheletrico asimmetrico del cranio

Rapporti anomali tra mascellare e mandibola

Patologie dell’eruzione dentaria

Anomalie dentali

Fattori estrinseci che influenzano lo sviluppo scheletrico e l’occlusione

PATOLOGIA OCCLUSALE

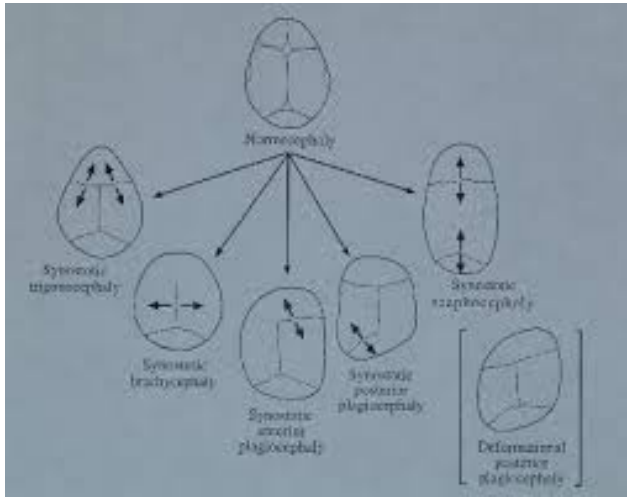

Sviluppo scheletrico asimmetrico del cranio

influisce sulla base cranica e quindi anche sulle arcate dentarie portando spesso a deviazioni della linea mediana e alterazioni occlusali

Collaborazione con l’osteopata

PATOLOGIA OCCLUSALE

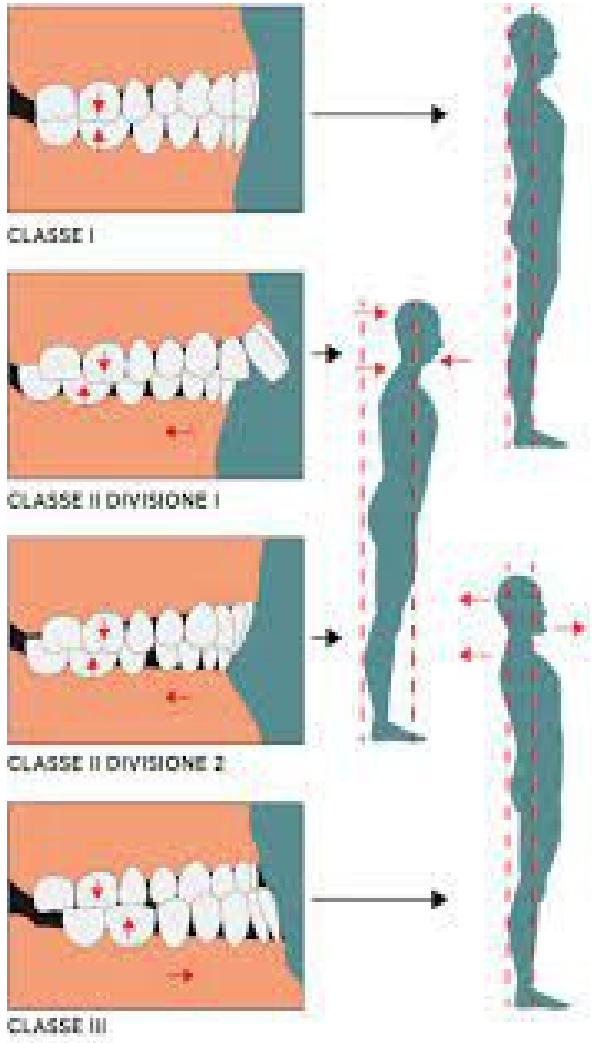

Sviluppo rapporti anomali tra mascellare e mandibola

Faccia corta (deep bite)

Faccia lunga (open bite)

II classe scheletrica

III classe scheletrica

Morso incrociato (cross-bite) posteriore

PATOLOGIA OCCLUSALE

Sviluppo rapporti anomali tra mascellare e mandibola

Faccia corta (deep bite)

Faccia lunga (open bite)

II classe scheletrica

III classe scheletrica

Morso incrociato (cross-bite) posteriore

PATOLOGIA OCCLUSALE

Sviluppo rapporti anomali tra mascellare e mandibola

Faccia corta (deep bite)

Faccia lunga (open bite)

II classe scheletrica

III classe scheletrica

Morso incrociato (cross-bite) posteriore

PATOLOGIA OCCLUSALE

soggetto ipodivergente

Sviluppo rapporti anomali tra mascellare e mandibola

Faccia corta (deep bite)

Faccia lunga (open bite)

II classe scheletrica

III classe scheletrica

Morso incrociato (cross-bite) posteriore

PATOLOGIA OCCLUSALE

Sviluppo rapporti anomali tra mascellare e mandibola

Faccia corta (deep bite)

Faccia lunga (open bite)

II classe scheletrica

III classe scheletrica

Morso incrociato (cross-bite) posteriore

PATOLOGIA OCCLUSALE

Sviluppo rapporti anomali tra mascellare e mandibola

Faccia corta (deep bite)

Faccia lunga (open bite)

II classe scheletrica

III classe scheletrica

Morso incrociato (cross-bite) posteriore

PATOLOGIA OCCLUSALE

Patologie dell’eruzione dentale

eruzione precoce decidui (soprannumerario) – eruzione natale o neonatale dei 2 incisivi inferiori –> mastiti, morbo di Riga-Fede

eruzione ritardata – da ritenzione –> squilibri occlusali ed estetici

inclusione dentale (ottavi, canini, premolari, molari, incisivi) – Terapia combinata chirurgico-ortodontica -> squilibri occlusali ed estetici

PATOLOGIA OCCLUSALE

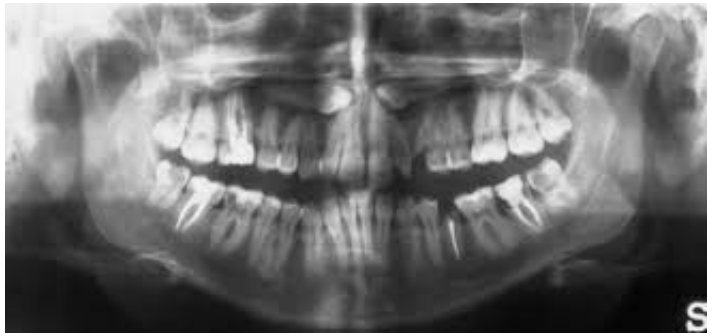

Patologie dell'eruzione dentale

eruzione precoce decidui (soprannumerario) – eruzione natale o neonatale dei 2 incisivi inferiori –> mastiti, morbo di Riga-Fede

eruzione ritardata – da ritenzione –> squilibri occlusali ed estetici

inclusione dentale (ottavi, canini, premolari, molari, incisivi) – Terapia combinata chirurgico-ortodontica -> squilibri occlusali ed estetici

PATOLOGIA OCCLUSALE

Anomalie dentali

Anomalie di numero – sovrannumerari
agenesie

Anomalie di sede – ectopia
eterotopia
trasposizione

Anomalie di posizione – versione
rotazione
intrusione
estrusione

Anomalie di forma e di volume

Anomalie di sviluppo – fusione, geminazione, concrescenza

Anomalie di struttura – amelogenesi imperfetta
dentinogenesi imperfetta
Fluorosi dentale
discromia da tetracicline

PATOLOGIA OCCLUSALE

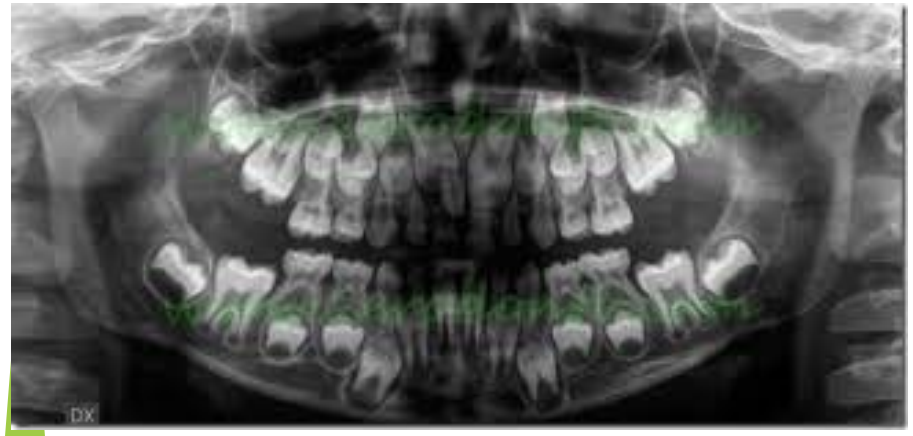

Anomalie dentali

Anomalie di numero – sovrannumerari
agenesie

Anomalie di sede – ectopia
eterotopia
trasposizione

Anomalie di posizione – versione
rotazione
intrusione
estrusione

Anomalie di forma e di volume

Anomalie di sviluppo – fusione, geminazione, concrescenza

Anomalie di struttura – amelogenesi imperfetta
dentinogenesi imperfetta
Fluorosi dentale
discromia da tetracicline

PATOLOGIA OCCLUSALE

Anomalie dentali

Anomalie di numero – sovrannumerari
agenesie

Anomalie di sede – ectopia – vicino sede abituale
eterotopia – lontana sede abituale
trasposizione

Anomalie di posizione – versione
rotazione
intrusione
estrusione

Anomalie di forma e di volume

Anomalie di sviluppo – fusione, geminazione, concrescenza

Anomalie di struttura – amelogenesi imperfetta
dentinogenesi imperfetta
Fluorosi dentale
discromia da tetracicline

PATOLOGIA OCCLUSALE

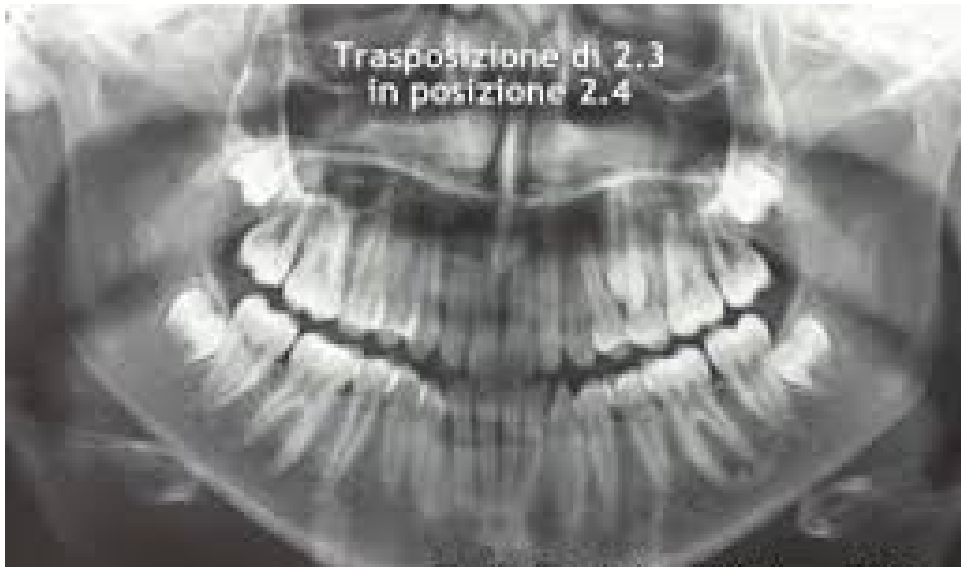

Anomalie dentali

Anomalie di numero – sovrannumerari
agenesie

Anomalie di sede – ectopia – vicino sede abituale
eterotopia – lontana sede abituale
trasposizione

Anomalie di posizione – versione
rotazione
intrusione
estrusione

Anomalie di forma e di volume

Anomalie di sviluppo – fusione, geminazione, concrescenza

Anomalie di struttura – amelogenesi imperfetta
dentinogenesi imperfetta
Fluorosi dentale
discromia da tetracicline

PATOLOGIA OCCLUSALE

Anomalie dentali

Anomalie di numero – sovrannumerari
agenesie

Anomalie di sede – ectopia – vicino sede abituale
eterotopia – lontana sede abituale
trasposizione

Anomalie di posizione – versione
rotazione
intrusione
estrusione

Anomalie di forma e di volume – tubercoli, micro o macrodontismo

Anomalie di sviluppo – fusione, geminazione, concrescenza

Anomalie di struttura – amelogenesi imperfetta
dentinogenesi imperfetta
Fluorosi dentale
discromia da tetracicline

PATOLOGIA OCCLUSALE

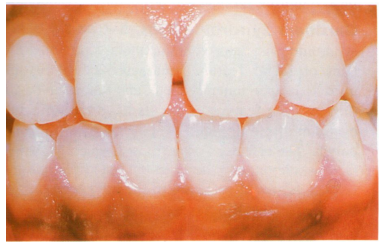

Anomalie dentali

Anomalie di numero – sovrannumerari
agenesie

Anomalie di sede – ectopia
eterotopia
trasposizione

Anomalie di posizione – versione
rotazione
intrusione
estrusione

Anomalie di forma e di volume

Anomalie di sviluppo – fusione, geminazione, concrescenza

Anomalie di struttura – amelogenesi imperfetta
dentinogenesi imperfetta
Fluorosi dentale
discromia da tetracicline

PATOLOGIA OCCLUSALE

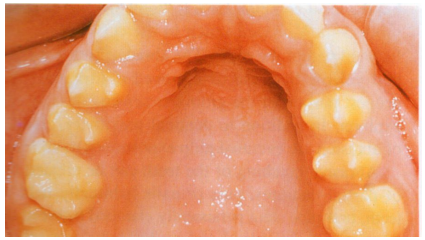

Anomalie dentali

Anomalie di numero – sovrannumerari
agenesie

Anomalie di sede – ectopia
eterotopia
trasposizione

Anomalie di posizione – versione
rotazione
intrusione
estrusione

Anomalie di forma e di volume

Anomalie di sviluppo – fusione, geminazione, concrescenza

Anomalie di struttura – amelogenesi imperfetta
dentinogenesi imperfetta
Fluorosi dentale
discromia da tetracicline

PATOLOGIA OCCLUSALE

Sviluppo scheletrico asimmetrico del cranio

Rapporti anomali tra mascellare e mandibola

Patologie dell’eruzione dentaria

Anomalie dentali

Fattori estrinseci che influenzano lo sviluppo scheletrico e l’occlusione

PATOLOGIA OCCLUSALE

Fattori estrinseci che influenzano lo sviluppo scheletrico e l'occlusione

Influenza positiva - Allattamento al seno

Influenza negativa - Suzione del pollice

Suzione del ciucciotto

14% dei bambini sopra i 4 anni possono sviluppare una malocclusione

per 2 anni l'uso del ciucciotto è consigliato

PATOLOGIA OCCLUSALE

Fattori estrinseci che influenzano lo sviluppo scheletrico e l'occlusione

Respirazione orale - obbligata o abituale

facies adenoidea
incompetenza labiale
protrusione degli incisivi superiori
morso incrociato posteriore per difetto mascellare
deglutizione atipica
difetto di produzione dei suoni

FACIES ADENOIDEA

PATOLOGIA OCCLUSALE

Fattori estrinseci che influenzano lo sviluppo scheletrico e l'occlusione

Deglutizione atipica –
allattamento artificiale protratto – tettarella troppo aperta
Abitudini viziate – suzione, deglutizione atipica …

Patologie respiratorie – frequenti mal di gola, riniti – adenoidi

terapia – ortodonzia funzionale
esercizi miofunzionali
collaborazione con otorino e logopedista

PATOLOGIA OCCLUSALE

Fattori estrinseci che influenzano lo sviluppo scheletrico e l'occlusione

Atteggiamenti posturali - si ripercuotono sull'occlusione e vice-versa

asimmetrie – cross-bite

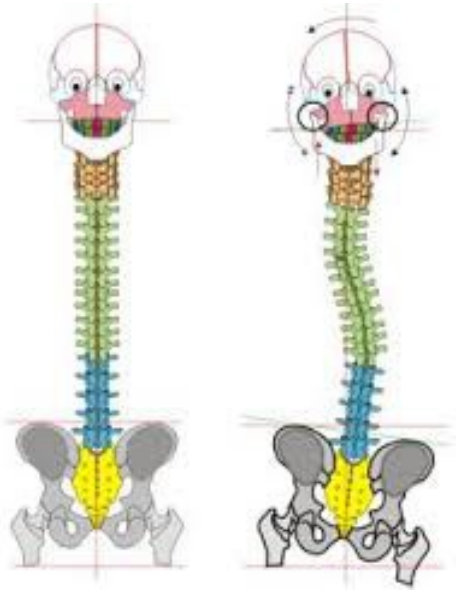

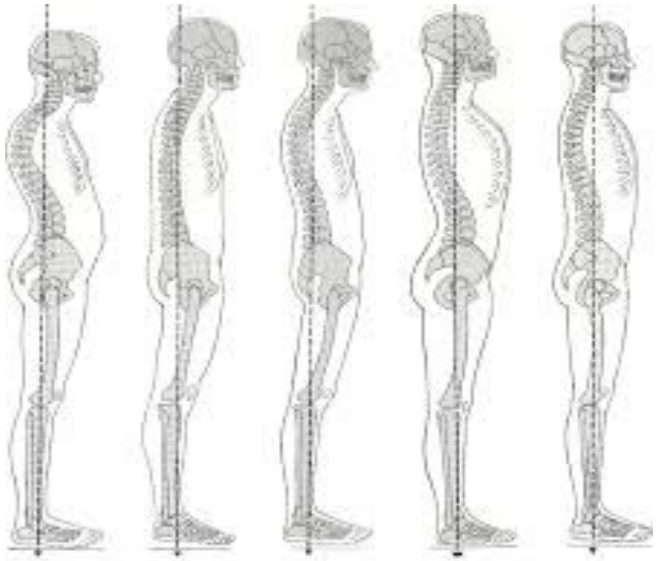

Allineamenti posturali secondo Kendall

ARGOMENTI DEL WEBINAR

- SCARSA IGIENE ORALE E SUE CONSEQUENZE
- MALOCCLUSIONI
- PATOLOGIE ORALI
- TRAUMATOLOGIA
- PRIMA VISITA
- NUOVE TECNOLOGIE

PATOLOGIA ORALE

Candidosi pseudomembranosa (mughetto)

fungo Candida albicans
associato a uso di antibiotici

PATOLOGIA ORALE

Lingua a carta geografica

infiammazione cronica benigna

asintomatica

terapia – nessuna, vitamine

PATOLOGIA ORALE

Stomatite aftosa

ulcere della mucosa del cavo orale

aftosi minori o maggiori

eziologia – deficit vit B12, acido folico, ferro,

intolleranze alimentari

stress emotivi o fisici

modifiche ormonali

traumi locali

terapia – sintomatica – collanti tissutali, disinfettanti

PATOLOGIA ORALE

Stomatite erpetica primaria

- eruzione vescicolo-bollosa che formano ulcere
- sintomi sistemici – febbre, malessere, linfoadenopatia satellite

Terapia – di supporto – dieta morbida, idratazione adeguata, antipiretici/analgesici, antisettici locali

PATOLOGIA ORALE

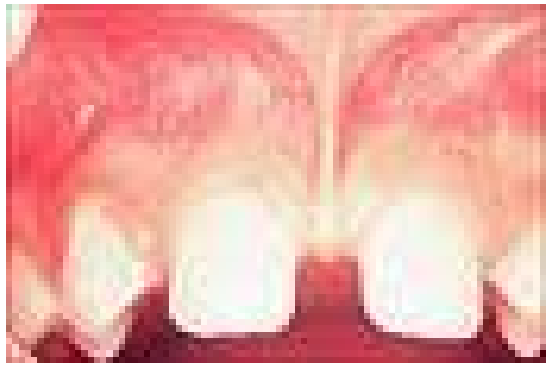

Frenulo labiale superiore – diastema inter-incisivo

Frenuli mandibolari – recessioni gengivali

Frenulo linguale corto – problemi di pronuncia, malocclusione

ARGOMENTI DEL WEBINAR

- SCARSA IGIENE ORALE E SUE CONSEQUENZE
- MALOCCLUSIONI
- PATOLOGIE ORALI
- TRAUMATOLOGIA
- PRIMA VISITA

TRAUMI DENTALI

FREQUENZA – 20% dei bambini in dentizione decidua
15% dei bambini in dentizione permanente

EZIOLOGIA – in dentizione decidua – primi passi
giochi
traumi per sporgenza da malocclusione

in dentizione permanente – attività sportive
incidenti con auto
traumi per sporgenza da malocclusione

atti di violenza 12%

maschi/femmine: 2/1

Denti più colpiti – centrali superiori - 50%
laterali superiori - 30%

TRAUMI DENTALI

Concussione – lesione struttura di sostegno del dente senza dislocamento

terapia – nessuna
controllo a 6 mesi, 1 anno

dente permanente – controllo occlusione
test vitalità

sequele –necrosi a distanza
discromie
ascessi

TRAUMI DENTALI

Infrazione della corona dentale – frattura incompleta dello smalto

terapia – seguire vitalità ogni 3 mesi

sequele – necrosi a distanza
discromie
ascessi
danni al dente permanente sottostante

TRAUMI DENTALI

Frattura della corona dentale non complicata – smalto e dentina

terapia – ricostruzione (con suo frammento)

sequele – raramente necrosi a distanza
discromie
ascessi

TRAUMI DENTALI

Frattura della corona dentale complicata – smalto e dentina e esposizione della polpa

terapia – terapia pulpare nei decidui e ricostruzione
controllo a 6 mesi, 1 anno

dente permanente – se immaturo –
entro 48 ore incappucciamento pulpare
o pulpotomia
o apecificazione

se apice maturo - come sopra o terapia canalare

ricostruzione del dente (con suo frammento)

sequele – discromie
ascessi

TRAUMI DENTALI

Frattura della radice –

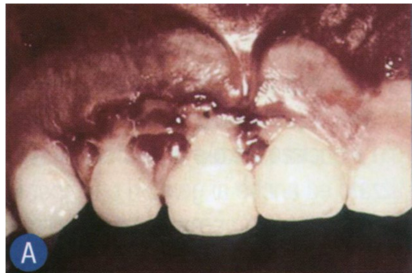

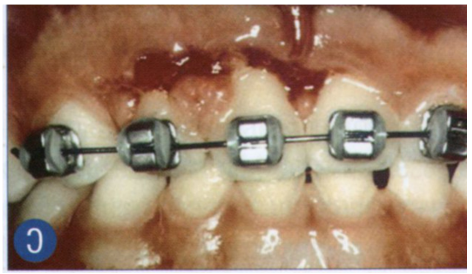

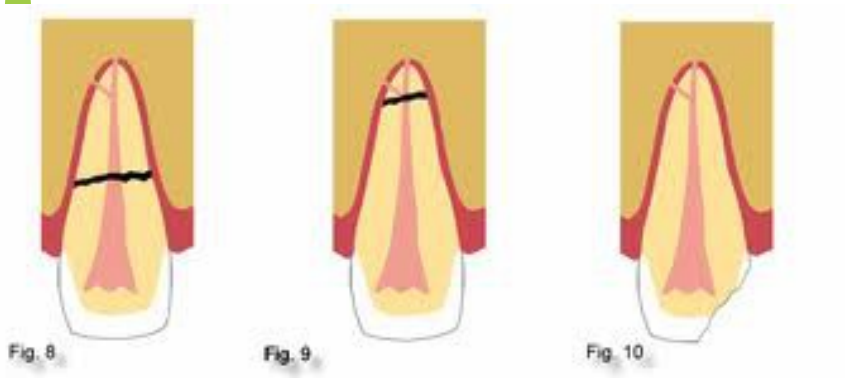

terapia – **deciduo** lontano dalla permuta – entro 24 ore
splintaggio 2-3 mesi
terapia pulpare parte coronale
controllo a 6 mesi, 1 anno

permanente – entro 48 ore – splintaggio
ortodontico per 2-3 mesi
oppure terapia pulpare +/- lembo
controlli vitalità ogni mese per 6 mesi

ricostruzione (con frammento)
protesi fissa +/- estrusione ortodontica

sequele –necrosi radicolare a distanza
discromie
ascessi

TRAUMI DENTALI

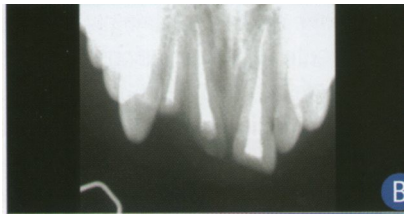

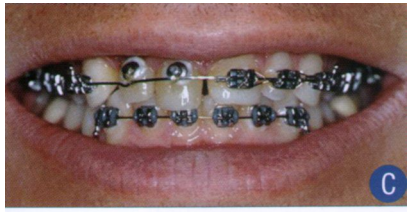

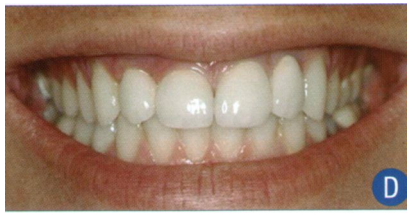

Frattura della radice –

terapia – deciduo lontano dalla permuta – entro 24 ore
splintaggio 2-3 mesi
terapia pulpare parte coronale
controllo a 6 mesi, 1 anno

permanente – entro 48 ore – splintaggio
ortodontico per 2-3 mesi
oppure terapia pulpare +/- lembo
controlli vitalità ogni mese per 6 mesi

ricostruzione (con frammento)
protesi fissa +/- estrusione ortodontica

sequele –necrosi radicolare a distanza
discromie
ascessi

TRAUMI DENTALI

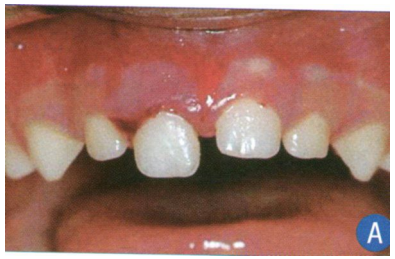

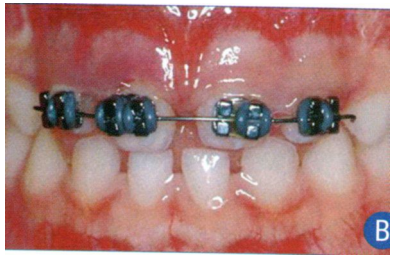

Lussazione estrusiva – dislocazione del dente verso l’esterno

terapia – deciduo - entro 24 ore – riduzione e splintaggio 2-4 settimane
se grave o oltre 24 ore – estrazione

controllo a 6 mesi, 1 anno

dente permanente – entro 24 ore – riduzione e splintaggio 1 mese
test vitalità 4, 6 12 mesi

sequele –necrosi a distanza
discromie
ascessi

TRAUMI DENTALI

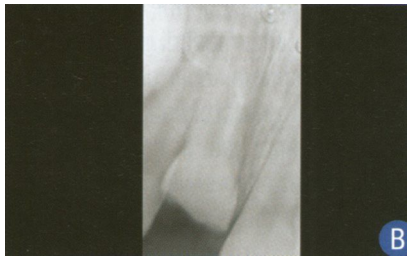

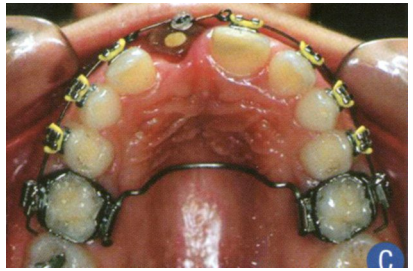

Lussazione intrusiva – dislocazione del dente verso l'interno dell'alveolo

terapia – deciduo - disinfezione, dieta morbida, rieruzione spontanea

controllo a 1, 3, 6 mesi, 1 anno

dente permanente – riposizionamento ortodontico
terapia canalare

sequele –necrosi a distanza
discromie
ascessi
danno al dente permanente

dente permanente – 17% riassorbimento parziale della radice
12% anchilosi dentale

TRAUMI DENTALI

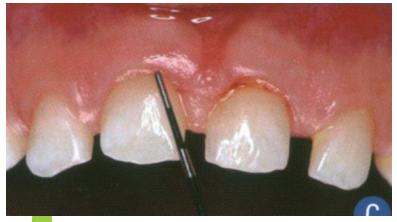

Avulsione – perdita del dente

terapia – deciduo - entro 1-2 ore dente ben conservato (sol isotonica, latte, saliva)
reimpianto e splintaggio 3 settimane

controllo a 2-3 settimane 3,6 mesi, 1 anno
altrimenti nessuna terapia

dente permanente – entro 60 minuti – reimpianto immediato (se ben conservato) splintaggio ortodontico 1 mese
antibiotico, antitetanica
test vitalità ogni mese
oltre 2 ore o dente asciutto – terapia canalare

sequele –necrosi a distanza
discromie
ascessi
dente permanente – necrosi, discromia,
anchilosi, infraocclusione, riassorbimento radicolare

TRAUMI DENTALI

Avulsione – perdita del dente

terapia – entro 1-2 ore dente ben conservato (sol isotonica, latte, saliva)
reimpianto e splintaggio 3 settimane

controllo a 2-3 settimane 3,6 mesi, 1 anno
altrimenti nessuna terapia

dente permanente – entro 60 minuti – reimpianto immediato (se ben conservato) splintaggio ortodontico 1 mese
antibiotico, antitetanica
test vitalità ogni mese
oltre 2 ore o dente asciutto – terapia canalare

sequele –necrosi a distanza
discromie
ascessi
dente permanente – necrosi, discromia,
anchilosi, infraocclusione, riassorbimento radicolare

TRAUMI DENTALI

DANNI AI DENTI PERMANENTI A SEGUITO DI TRAUMI AI DENTI DECIDUI

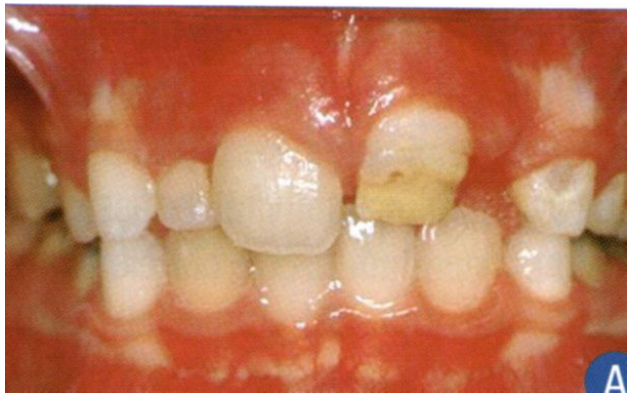

macchie a livello della corona dentale

ipoplasia di smalto e dentina

eruzione fuori sede

malformazione del germe dentale

ARGOMENTI DEL WEBINAR

- SCARSA IGIENE ORALE E SUE CONSEQUENZE
- MALOCCLUSIONI
- PATOLOGIE ORALI
- TRAUMATOLOGIA
- PRIMA VISITA
- NUOVE TECNOLOGIE

LA PRIMA VISITA ODONTOIATRICA

RACCOMANDAZIONI GENERALI

Il pediatra è il primo a vedere il bambino e fare uno screening

Se non ci sono problematiche importanti si porta dal dentista a 4-5 anni

1- far familiarizzare il bambino con l'ambiente
2 – intercettare Malocclusioni
3 - diagnosticare carie iniziali e trattarle
4 – diagnosticare abitudini viziate, respirazione orale ecc…
5 – insegnare al bambino l'igiene orale

LA PRIMA VISITA ODONTOIATRICA

Evitare di trasmettere le nostre ansie e paure

trasmettere piena fiducia nel dentista per la nostra salute dentale - Il dentista è un amico che si prende cura dei dentini

Non minacciare il bambino con ricatti o punizioni per portarlo dal dentista

Non usare il dentista come minaccia contro il bambino che non si lava i denti o mangia troppe caramelle

Non fare promesse di giochi, regali ecc… per la visita

Non dire «dal dentista non si sente niente» saranno diffidenti e si aspetteranno dolore. Meglio dire che dovranno sopportare un poco per curarsi i denti che altrimenti verranno persi

Fare del dentista una figura positiva

Dare un buon esempio lavandoci i denti e farsi visitare con il bambino

CONCLUSIONI

Abitudini alimentari

Spazzolamento dei denti

fluoroprofilassi

CONCLUSIONI

trattamento carie

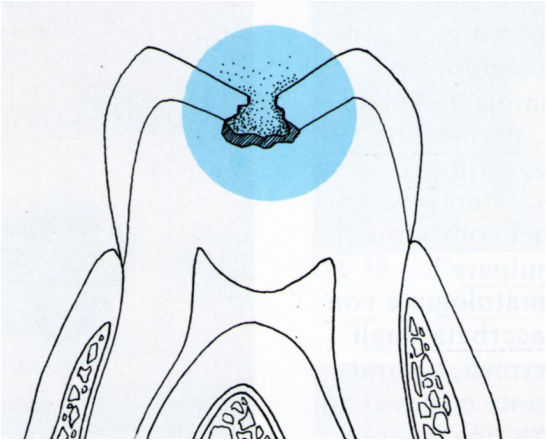

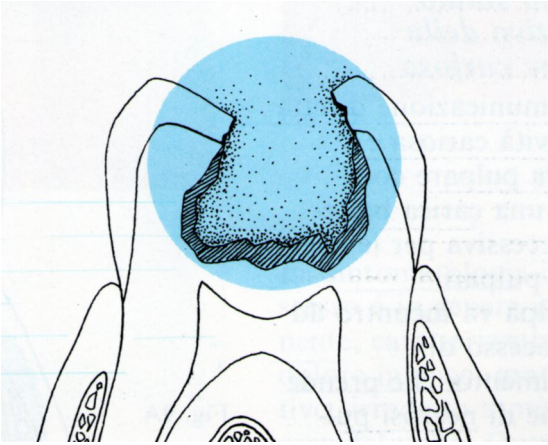

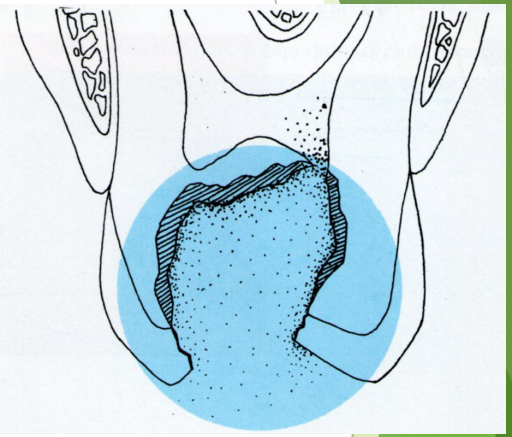

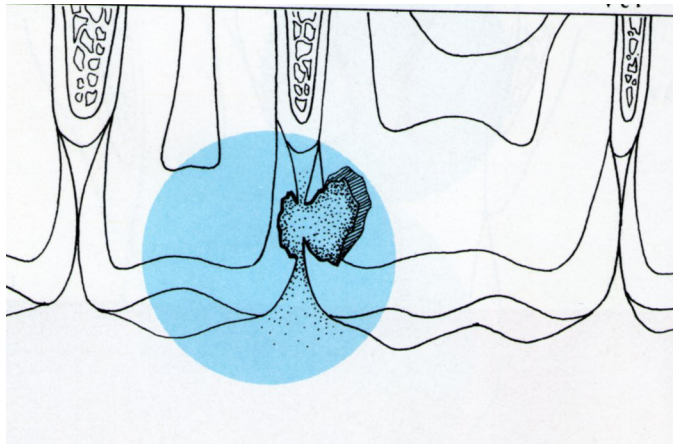

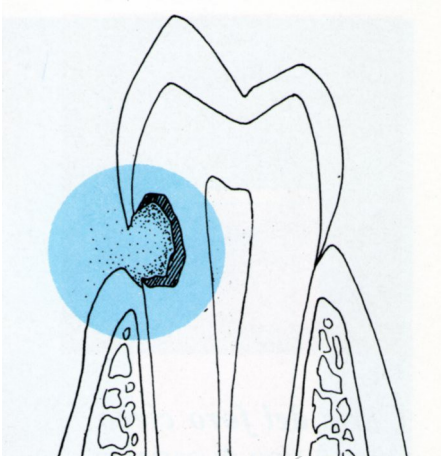

CONCLUSIONI

trattamento affollamenti

CONCLUSIONI

Intercettamento obbligatorio per tutte le inversioni di combaciamento e asimmetrie facciali verso i 4-5 anni

CONCLUSIONI

La prevenzione è fondamentale anche in odontoiatria:

sana alimentazione dalla gravidanza
fluoro profilassi
spazzolamento dei denti
chiedere al pediatra di controllare i denti del bambino
prima visita dal dentista dall’età di 4- 5 anni

NUOVE TECNOLOGIE

Scanner intraorale

Ci permette di prendere l'impronta senza usare sostanze che devono indurire in bocca

Per cure ortodontiche
Per ricostruzioni fatte in laboratorio
Per corone e ponti protesiche su denti
Per corone e ponti su impianti

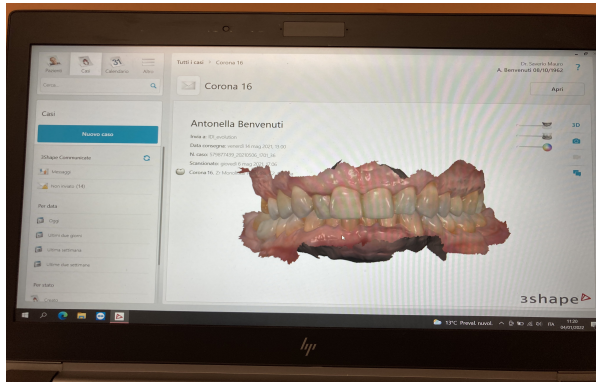

NUOVE TECNOLOGIE

IMPLANTOLOGIA GUIDATA

Ci permette di programmare al computer
l'inserimento di Impianti endo-ossei

È molto preciso
Protegge strutture importanti vicine
Permette di non fare incisioni spesso
Permette di costruire la protesi prima
dell'intervento per fare il carico immediato
spesso

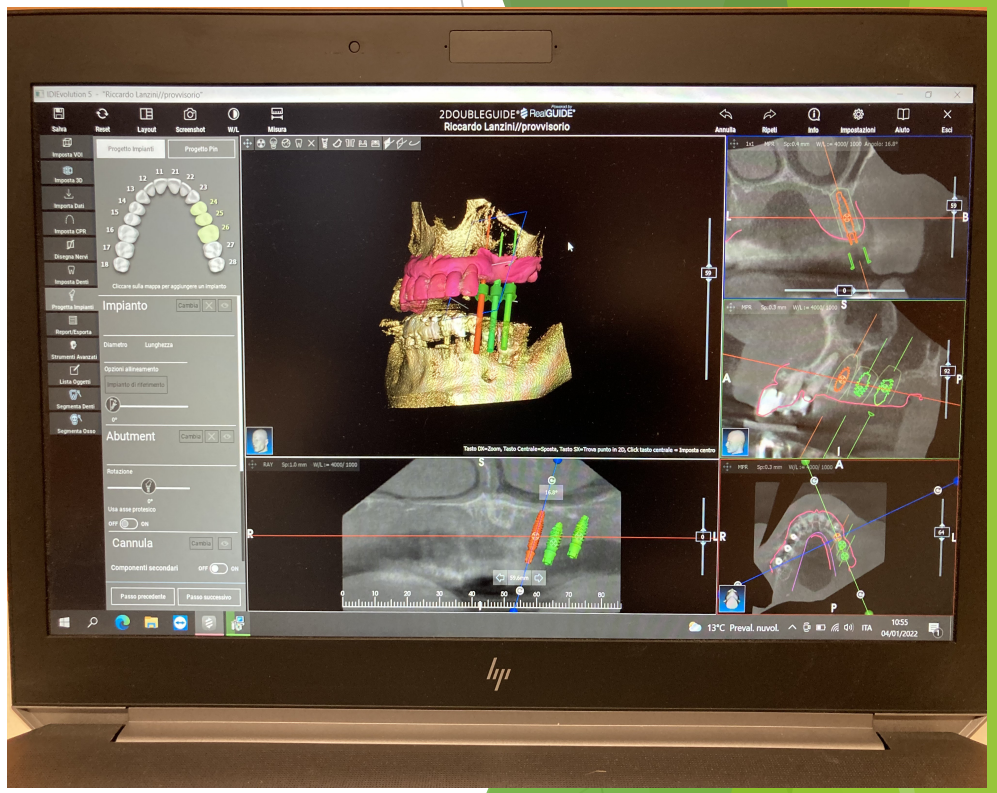

NUOVE TECNOLOGIE

TERAPIA ORTODONTICA CON MASCHERINE TRASPARENTI

Si può prendere l'impronta con lo scanner
Viene simulato lo spostamento dei denti al computer
Sono quasi invisibili e confortevoli
Si tolgono per mangiare e pulirsi i denti
Sono meno fastidiose degli attacchi e bande tradizionali

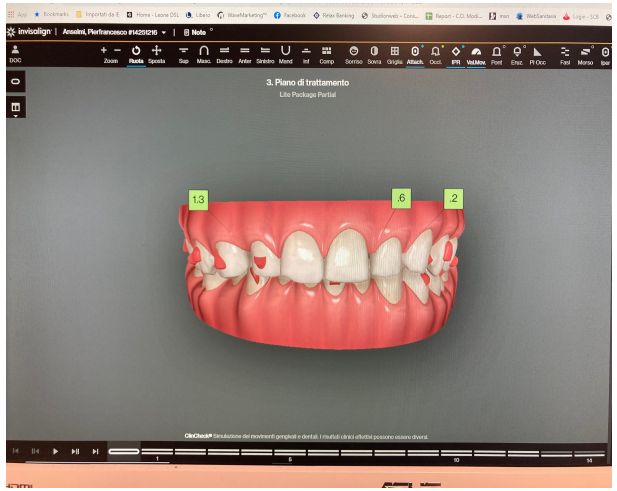

CENTRO ODONTOIATICO MODIGLIANI
Dr. Saverio Mauro

Via Modigliani 47
Firenze

Via Livornese 327
Lastra a Signa

Via Baldanzi 33
Prato

Tel. 377-2314603

GRAZIE DELL'ATTENZIONE